

RAFAELA FERNANDA OLIVEIRA DE VILAS BOAS

**GEL DA CASCA DE BANANA NO
TRATAMENTO DO MELASMA**

Trabalho Final do Mestrado Profissional,
apresentado à Universidade do Vale do
Sapucaí, para obtenção do título de Mestre
em Ciências Aplicadas à Saúde.

POUSO ALEGRE – MG

2022

RAFAELA FERNANDA OLIVEIRA DE VILAS BOAS

**GEL DA CASCA DE BANANA NO
TRATAMENTO DO MELASMA**

Trabalho Final do Mestrado Profissional,
apresentado à Universidade do Vale do
Sapucaí, para obtenção do título de Mestre
em Ciências Aplicadas à Saúde.

ORIENTADORA: Prof^ª. Dr^ª. Adriana Rodrigues dos Anjos Mendonça

COORIENTADORA: Prof^ª. Dr^ª. Jaqueline Joice Muniz

POUSO ALEGRE – MG

2022

Vilas Boas, Rafaela Fernanda Oliveira de.

Gel da casca de banana no tratamento do melasma. / Rafaela Fernanda Oliveira de Vilas Boas. -- Pouso Alegre: UNIVÁS, 2022.
ix, 43f.: il.

Trabalho Final do Mestrado Profissional em Ciências Aplicadas à Saúde, Universidade do Vale do Sapucaí, 2022.

Título em inglês: Banana peel gel for melasma treatment.

Orientadora: Prof^a. Dr^a. Adriana Rodrigues dos Anjos Mendonça

Coorientadora: Prof^a. Dr^a. Jaqueline Joice Muniz

1. Melanose. 2. *Musa sapientum*. 3. Protetores Solares. 4. Dermatologia. 5. Pele. I. Título.

CDD: 616.5

UNIVERSIDADE DO VALE DO SAPUCAÍ

**MESTRADO PROFISSIONAL EM
CIÊNCIAS APLICADAS À SAÚDE**

COORDENADORA: Prof^a. Dr^a. Adriana Rodrigues dos Anjos Mendonça

DEDICATÓRIA

Dedico a DEUS e NOSSA SENHORA APARECIDA, meus eternos pais celestes, pois me carregam no colo e caminham ao meu lado em todos os momentos. Fazem de mim instrumento de Luz e de suas mãos na Terra.

Dedico à minha família, e em especial ao meu porto seguro, minha amada mãe nesse mundo terrestre, Silvana Maria de Lourdes, que com todo amor e dedicação sempre me apoiou em absolutamente tudo que me proponho a fazer, retirando de mim meus maiores medos e inseguranças; fazendo com que meus sonhos mais impossíveis se tornassem a minha, a nossa realidade. Seu amor me moldou a ser quem sou hoje. Este título é nosso.

À minha eterna irmãzinha, Joyce Fernanda Alves Pinto, por todo amor, apoio, confiança e cumplicidade. Amo você.

À minha tia, Aparecida Campos, por ser minha fiel incentivadora e minha segunda mãe. A senhora protagonizou minha vida.

Dedico essa conquista a todos os que me ajudaram ao longo desta caminhada.

AGRADECIMENTOS

Agradeço pelo nome do **PROFESSOR DOUTOR JOSÉ DIAS DA SILVA NETO, PRÓ-REITOR DE PÓS-GRADUAÇÃO E PESQUISA DA UNIVÁS**, agradeço todos os professores do Mestrado que me forneceram as bases necessárias para a realização deste trabalho, agradeço com profunda admiração pelo vosso profissionalismo.

À minha querida orientadora, **PROFESSORA DOUTORA ADRIANA RODRIGUES DOS ANJOS MENDONÇA, PROFESSORA E COORDENADORA DO MESTRADO PROFISSIONAL EM CIÊNCIAS APLICADAS À SAÚDE DA UNIVÁS**, pela senhora tenho os sentimentos mais sublimes de admiração, carinho e gratidão. Desde o início da minha carreira acadêmica me incentivando e confiando no meu potencial, até quando eu mesma não acreditava que daria certo. Gratidão eterna.

À minha coorientadora, **PROFESSORA DOUTORA JAQUELINE JOICE MUNIZ**, sempre disposta a compartilhar seus conhecimentos e ensinar com paciência e maestria.

Pelo nome do **JOSÉ DONIZETE DOS REIS**, agradeço aos **FUNCIONÁRIOS DO LABORATÓRIO DE FITOTERAPIA DA UNIVÁS**, pelo empenho e disposição em ajudar na fabricação do extrato.

À **CARMEM MARIA PAES ABRAHÃO**, farmacêutica responsável pela **FARMÁCIA DE MANIPULAÇÃO DERMADIA**, com engajamento social e acadêmico, por fabricar o sêrum para ser utilizado no trabalho.

Ao **ACADÊMICO LUCAS MENDES NUNES**, por sua dedicação e apoio durante a coleta de dados, sua colaboração foi fundamental.

À **EQUIPE DO POSTO DE SAÚDE DE HELIODORA**, agradeço vocês pelo nome da secretaria de saúde **VANDERLEIA SOUZA SILVA**, por seu empenho em colaborar para a concretização deste trabalho, sem o apoio de vocês eu não teria conseguido.

A todas as **VOLUNTÁRIAS DA PESQUISA**, que aderiram ao tratamento e se dedicaram para esse projeto ser realizado.

Aos queridos **COLEGAS DE CURSO**, pelo companheirismo (mesmo que *online*) durante esta caminhada.

Aos **FUNCIONÁRIOS DA SECRETARIA DE PÓS GRADUAÇÃO DA UNIVÁS**, pelo profissionalismo e cordialidade nos atendimentos.

Finalizo mais uma etapa na minha vida e aqui expresso meus mais sinceros agradecimentos a todos aqueles que me apoiaram nesta jornada e contribuíram para a concretização deste sonho.

Meus sinceros agradecimentos!

*“Talvez não cheguei aonde planejei ir. Mas cheguei, sem querer,
aonde meu coração queria chegar, sem que eu o soubesse..”*

(Rubem Alves
1933-2014)

SUMÁRIO

1 CONTEXTO.....	1
2 OBJETIVOS.....	5
3 MÉTODO.....	6
3.1 Delineamento do estudo	6
3.2 Local do estudo.....	6
3.3 Participantes do estudo, amostra e amostragem	6
3.4 Critérios de elegibilidade (inclusão, não inclusão e exclusão).....	6
3.5 Preparação do extrato da casca da banana verde.....	7
3.6 Procedimento para coleta de dados	9
3.7 Análise dos resultados	10
3.7.1 Análise Macroscópica	10
3.7.2 Análise de Qualidade de Vida	10
3.7.3 Análise Estatística	11
3.8 Aspectos éticos da Pesquisa	11
4 RESULTADOS	12
4.1 Descrição dos resultados	12
4.1.1 Avaliação do Comprometimento.....	13
4.1.2 Avaliação do impacto na qualidade de vida (MelasQoL).....	14
5.2 Produto	16
5 DISCUSSÃO.....	17
5.1 Aplicabilidade.....	20
5.2 Impacto Social	21
6 CONCLUSÃO.....	22
7 REFERÊNCIAS	23
APÊNDICES	31
Apêndice A - Termo de Consentimento Livre e Esclarecido.....	31
ANEXOS.....	33
Anexo A - Instrumento Melasma Area and Severity Index (MASI).....	33
Anexo B - Instrumento MELASQoL	34
Anexo C - Parecer consubstanciado do CEP.....	35
Anexo D - Registro no Clinical Trials.....	38
Anexo E - Randomização	41
NORMAS ADOTADAS	43

RESUMO

Contexto: Melasma é doença crônica recidivante, refratária a tratamentos, seu diagnóstico gera impacto emocional no paciente. Opção de tratamento são medicamentos tópicos com ação antioxidante e assim inibidoras da tirosinase, enzima responsável por defeitos da pigmentação da pele. A casca da banana verde *Musa sapientum*, contém compostos fenólicos e flavonóides com atividade de eliminação de radicais livres. **Objetivo:** desenvolver e avaliar gel à base do extrato da casca de banana verde para tratamento do melasma. **Método:** Estudo clínico, intervencional, longitudinal, triplo cego, com amostragem aleatória, realizado no Ambulatório de Dermatologia da cidade de Heliódora-MG. Participaram do estudo 55 pacientes alocadas em dois grupos. Sendo que o Grupo 1 (G1) utilizou protetor solar FPS 30 mais gel sem extrato da casca de banana verde e Grupo 2 (G2) gel contendo o extrato da casca de banana verde juntamente com protetor solar FPS 30. As pacientes foram submetidas ao tratamento por 90 dias e avaliadas a cada 45 dias através dos questionários *MASI* e *MELASQol*. **Resultados:** Foram excluídas 9 pacientes, e concluíram o estudo 46 pacientes, sendo 45,6% do G1 e 54,3% do G2, 50% utilizavam anticoncepcional, 34,7% estavam em tratamento para depressão e ansiedade e 13% tabagistas. Houve melhora do *MASI* e *MelasQol* em ambos os grupos, sendo que no G2 houve maior melhora do *MASI* (p 0,000). **Conclusão:** gel desenvolvido foi eficaz no tratamento do melasma, com redução do *MASI* e melhora do *MelasQol*.

Palavras-chave: Melanose. *Musa sapientum*. Protetores Solares. Dermatologia. Pele.

ABSTRACT

Context: Melasma is a chronic relapsing disease, refractory to treatments, its diagnosis has an emotional impact on the patient. Treatment options are topical drugs with antioxidant action and thus inhibitors of tyrosinase, the enzyme responsible for defects in skin pigmentation. *Musa sapientum* green banana peel contains phenolic and flavonoid compounds with free radical scavenging activity. **Objective:** to develop and evaluate a pharmaceutical formula based on green banana peel extract for the treatment of melasma. **Method:** Clinical, interventional, longitudinal, triple blind study, with random sampling, carried out at the Dermatology Outpatient Clinic of the city of Heliadora-MG. Sample 55 patients allocated into two groups. Group 1 used SPF 30 sunscreen plus pharmaceutical formulation without green banana peel extract and Group 2 pharmaceutical formulation containing green banana peel extract together with SPF 30 sunscreen. The patients underwent treatment for 90 days, evaluated every 45 days through *MASI* and *MELASQol*. **Results:** 46 patients completed the study, 45.6% from G1 and 54.3% from G2, 50% used contraceptives, 34.7% were being treated for depression and anxiety, and 13% were smokers. There was an improvement in *MASI* and *MelasQol* in both groups, and in Group 2 there was a greater improvement in *MASI* (p 0.000). **Conclusion:** the serum developed was effective in the treatment of melasma in the 90-day evaluation period, with a reduction in the *MASI* and an improvement in the *MelasQol*, in the population studied.

Keywords: Melanosis. *Musa sapientum*. Sunscreening Agents. Dermatology. Skin.

1 CONTEXTO

A pele é o mais visível aspecto do fenótipo humano e sua cor é um de seus fatores mais variáveis (COSTIN e HEARING, 2007; MIOT *et al.*, 2007; CHO *et al.*, 2020). Acredita-se que as variações na cor da pele estejam relacionadas com a penetração da radiação ultravioleta (RUV) (SUELEM *et al.*, 2007; ORTONNE, 2005).

A cor da pele humana normal é influenciada pela produção de melanina pelos melanócitos. A melanina é um pigmento castanho denso, de alto peso molecular, que assume o aspecto enegrecido, a depender da sua concentração (MOSHER *et al.*, 1999; LIN e FISHER, 2007).

O elemento inicial do processo biossintético da melanina é a tirosina, um aminoácido essencial. A tirosina sofre atuação química da tirosinase, complexo enzimático cúprico-proteico, sintetizado nos ribossomos e transferido, através do retículo endoplasmático para o Aparelho de Golgi, sendo aglomerado nos melanossomas (JIMBOW *et al.*, 1999; KUMARI *et al.*, 2018).

Os três membros da família relacionada a tirosinase (tirosinase, Tyrp 1 – tirosinase relacionada à proteína 1 e Dct – dopacromo tautomerase) estão envolvidos no processo de melanogênese, levando à produção de eumelanina (marrom-preta) ou feomelanina (amarela-vermelha) (MURISIER e BEERMANN, 2006; KUMARI *et al.*, 2018; PILLAIYAR *et al.*, 2018).

A eumelanina absorve e dispersa a luz ultravioleta atenuando sua penetração na pele e reduzindo os efeitos nocivos do sol. Assim, pessoas com maior pigmentação tendem a se queimar menos e bronzeiam mais do que pessoas mais claras (JONES *et al.*, 2002; WAGNER *et al.*, 2002; KIM *et al.*, 2021).

Já a feomelanina tem potencial em gerar radicais livres, em resposta à RUV, já que são capazes de causar danos ao DNA, dessa forma, podendo contribuir para os efeitos fototóxicos da RUV. Isto explica o porquê pessoas com pele clara, às quais contêm relativamente altas quantidades de feomelanina, apresentarem um risco aumentado de dano epidérmico, induzido por ultravioleta, inclusive neoplasias (THODY e GRAHAM, 1998; PILLAIYAR *et al.*, 2018; KIM *et al.*, 2021).

O Melasma é uma hipermelanose comum, adquirida, simétrica, caracterizada por máculas acastanhadas, de diversas tonalidades, contornos irregulares, limites nítidos, localizadas nas áreas fotoexpostas, face, fronte, têmporas e, mais raramente, no nariz, pálpebras, mento e membros superiores (SANCHEZ *et al.*, 1981; HANDEL *et al.*, 2014; ROSTAMI *et al.*, 2018).

Apresenta cronicidade característica, com recidivas frequentes, grande refratariedade aos tratamentos existentes e ainda muitos aspectos fisiopatológicos desconhecidos (KANG *et al.*, 2002; DESAI *et al.*, 2019; LIMA *et al.*, 2021).

Embora possa acometer ambos os sexos e todas as raças, é mais comum em mulheres adultas em idade fértil. A idade de aparecimento varia entre 30-55 anos e o sexo masculino representa apenas 10% dos casos (MOSHER *et al.*, 1999; PIAMPHONGSANT, 1998; KANG *et al.*, 2002; IKINO *et al.*, 2015; SARKAR *et al.*, 2017).

São reconhecidos dois principais padrões de melasma da face: centrofacial, acomete a região central da fronte, região bucal, labial, região supralabial e região mentoniana; e malar, que acomete regiões zigomáticas; sendo o melasma mandibular uma entidade rara e pode representar um tipo de Poiquilodermia de Civatte (SANCHEZ *et al.*, 1981; HANDEL *et al.*, 2014; PONZIO, 1995; MANDRY-PAGAN e SANCHEZ, 2000).

Há inúmeros fatores envolvidos, na etiologia da doença, porém nenhum deles pode ser responsabilizado isoladamente pelo seu desenvolvimento (PASSERON e PICARDO, 2018; RAJANALA *et al.*, 2019). Dentre estes: influências genéticas, exposição à RUV, gravidez, terapias hormonais, cosméticos, drogas fototóxicas, endocrinopatias, fatores emocionais e outros. Porém, parece que predisposição genética e exposição às radiações solares desempenham um papel importante, tendo em vista que as lesões de melasma são mais evidentes, durante ou logo após períodos de exposição solar (MOSHER *et al.*, 1999; JOHNSTON *et al.*, 1998; GRIMES, 1995; TAMEGA *et al.*, 2013; GUINOT *et al.*, 2010; MIOT *et al.*, 2009; VIDEIRA *et al.*, 2013; SEKARNESIA *et al.*, 2020).

O melasma é uma das dermatoses inestéticas que gera grande número dos atendimentos dermatológicos especializados. Isso pode ser explicado pela natureza desfigurante e pelos efeitos emocionais e psicológicos nas pessoas acometidas pelo problema. E em virtude da insatisfação com a aparência, acabam se privando do convívio social, inclusive com casos de suicídio relatados (BALKRISHNAN *et al.*, 2003; WOLF *et al.*, 1991; KAGHA *et al.*, 2020).

Em 2003, o *Melasma Quality of Life Scale (MELASQoL)* um instrumento de qualidade de vida relacionado à saúde para mulheres com melasma, foi publicado por Balkrishnan e colaboradores, e validado. O mesmo demonstrou utilidade para monitorar o impacto, causado pelo melasma, na qualidade de vida dos pacientes. Os principais setores da qualidade de vida, que se mostraram afetados pelo melasma, foram: a vida social, a recreação e o lazer e o bem-estar emocional. Em 2006, tal instrumento foi traduzido para o português e adaptado culturalmente, de acordo com as regras estabelecidas pela Organização Mundial da Saúde (BALKRISHNAN *et al.*, 2003; DOMINGUEZ *et al.*, 2006; GRIMES *et al.*, 2006; POLLO *et al.*, 2018).

O tratamento do melasma é geralmente insatisfatório, devido a recorrência das lesões e falta de clareamento definitivo. Estudos clínicos controlados indicaram a fotoproteção e uso de clareadores como as medidas de primeira linha no seu tratamento (PANDYA *et al.*, 2006; RENDON *et al.*, 2006; RAMÍREZ-OLIVEROS *et al.*, 2020; PAEK e PANDYA, 2013; LIMA *et al.*, 2021; SARKAR *et al.*, 2019).

A hidroquinona é a opção terapêutica mais utilizada no tratamento do melasma há mais de 50 anos (RENDON *et al.*, 2006; TOROK, 2006; FERREIRA CESTARI *et al.*, 2007). Possui capacidade de inibir a tirosinase, reduzindo a conversão de Dopa em melanina. Alguns dos outros mecanismos de ação possíveis da droga são destruição dos melanócitos, degradação dos melanosomos e inibição da síntese de DNA e RNA. Quando combinada com tretinoína e corticoide, sua potência é aumentada e irritação diminuída. No entanto, como tem vários eventos adversos, como dermatite de contato irritativa e alérgica, hiperpigmentação pós inflamatória, rebote das lesões entre outros, a busca por novos princípios clareadores foi instituída (NORDLUND *et al.*, 2006; DRAELOS, 2007; SARKAR *et al.*, 2020b).

Diversos extratos vegetais possuem propriedades clareadoras. Belides é um ingrediente botânico, obtido das flores de *Bellis perennis*, que atua em praticamente todas as etapas do processo de síntese de melanina (HELDERMANN, 2005).

Quando há exposição cutânea aos raios UV, os ceratinócitos liberam mediadores pró-inflamatórios, como a endotelina-1 (ET-1), que, em grandes proporções, estimula a síntese da enzima tirosinase, bem como a proliferação, migração e formação dos dendritos dos melanócitos. O Belides inibe a ET-1; além disso, promove redução da ligação do α -MSH (hormônio melanotrófico-alfa) aos seus receptores, com conseqüente diminuição da produção de eumelanina. Estudos demonstraram que, durante a melanogênese, o Belides promove a redução da formação de espécies reativas de oxigênio (ROS); após a formação de melanina, exerce papel direto no clareamento cutâneo, por reduzir a transferência dos melanosomos formados no melanócito para as células epidérmicas, diminuindo a pigmentação cutânea (HELDERMANN, 2005; KIM *et al.*, 2021).

Outro extrato vegetal com potencial despigmentante é o licorice, obtido da *Glycyrrhiza glabra*. Conhecido como alcaçuz, ele contém diversos compostos, sendo que as saponinas e os flavonóides são os princípios ativos de maior ação antiflogística (YOKOTA *et al.*, 1998).

Em cultura de células de camundongo, detectou-se que o licorice possui a glabridina, principal componente da fração hidrofóbica do extrato, com reais capacidades de inibir a tirosinase sem afetar a síntese de DNA (WILLIS, 2004).

Emblica é um ativo retirado do fruto da espécie *Phyllanthus emblica*, conhecida na medicina ayurvédica indiana há milhares de anos e atualmente utilizada na fabricação de produtos anti-idade e clareadores cutâneos (CHAUDHURI, 2002). Seu papel cosmiátrico é atribuído ao seu amplo espectro de atividade antioxidante (CHAUDHURI, 2002; SUMITRA *et al.*, 2009).

A RUV na pele leva à formação de peróxidos que induzem a formação de radicais livres. Emblica, que, na sua composição, apresenta polifenóis, inibe moderadamente a peroxidase e fortemente a reação do Fe⁺ com o peróxido, impedindo, portanto, a formação de radicais livres e protegendo os fibroblastos e queratinócitos. (PYTEL *et al.*, 2005).

Os compostos fenólicos têm ação antioxidante e existem muitos tipos de fenóis, com destaque para os flavonóides, ácidos fenólicos, fenóis simples, cumarinas, taninos, lignanas e tocoferóis (ORHAN e DENIS, 2021). Segundo Adão e Glória (2005), a polpa verde da banana é caracterizada por uma forte adstringência determinada pela presença de compostos fenólicos solúveis, principalmente taninos e, também flavonoides, os quais apresentam atividade antioxidante, sendo assim substâncias inibidoras da tirosinase, enzima responsável por defeitos da pigmentação da pele (ADÃO e GLÓRIA, 2005; SARKAR *et al.*, 2012; SARKAR *et al.*, 2013).

Existem diversos tratamentos do melasma relacionados aos antioxidantes e estresse oxidativo (WIRAGUNA *et al.*, 2020; KATIYAR, 2014; SARKAR *et al.*, 2020). Eles têm sido utilizados no tratamento dessa doença para a prevenção da melanogênese induzida por RUV (ERTAM *et al.*, 2018; ANUNCIATO *et al.*, 2020). Ensaios comprovaram a capacidade antioxidante da casca de diversas espécies da banana *Musa sapientum*. Através do conteúdo fitoquímico dessa planta, como fenóis totais e flavonóides, maior atividade de eliminação de radicais livres foi observada, sugerindo que extratos da casca dessas variedades de banana podem ser úteis para combater doenças mediadas por radicais livres (BASKAR *et al.*, 2011; VON ATZINGEN *et al.*, 2015).

Levando-se em conta o impacto na vida social e na autoestima dos portadores de melasma, a importância dos antioxidantes presentes em plantas, na prevenção de danos oxidativos causados pelos radicais livres e sua relação com a inibição da enzima tirosinase, prevenindo hiperpigmentações de pele, este trabalho objetivou desenvolver agente clareador com atividade antioxidante e capacidade de inibição da tirosinase, sem o efeito rebote de produtos disponíveis no mercado.

2 OBJETIVOS

Desenvolver e avaliar gel à base da casca de banana verde para tratamento do melasma.

3 MÉTODO

3.1 Delineamento do estudo

Ensaio clínico, triplo cego, com amostragem aleatória.

3.2 Local do estudo

O estudo foi desenvolvido no Laboratório de Fitoterapia da Universidade do Vale do Sapucaí (UNIVAS), localizado na Unidade Fátima de Pouso Alegre, onde foi realizada a preparação do extrato, que foi encaminhado à Farmácia de Manipulação Dermadia e, posteriormente avaliado no Ambulatório de Especialidade Dermatológica do SUS da cidade de Heliadora, localizada no Estado de Minas Gerais.

3.3 Participantes do estudo, amostra e amostragem

O estudo foi realizado em mulheres, devidamente registradas no Ambulatório de Especialidade Dermatológica. Inicialmente foi realizado recrutamento das voluntárias, sendo a ordem de atendimento randomizada através do site *randomization.com*. no momento da primeira consulta. Para divisão das participantes entre os dois grupos, foram utilizados envelopes pardos, devidamente lacrados, contendo a identificação do grupo: grupo controle (G1) e grupo estudo (G2). Como tratou-se de estudo triplo-cego, os pesquisadores, as participantes e o avaliador estatístico, não tomaram conhecimento sobre qual produto foi utilizado em cada grupo. O sigilo sobre essa informação ficou sob responsabilidade da farmácia de manipulação Dermadia, que manipulou o produto, sendo revelado apenas no final da análise estatística.

3.4 Critérios de elegibilidade (inclusão, não inclusão e exclusão)

Critérios de inclusão:

- Pacientes mulheres com melasma.

- Pacientes com diagnóstico preestabelecido por um médico da unidade ou particular.
- Pacientes com idade superior ou igual a 18 anos e inferior ou igual a 60 anos.
- Pacientes que concordaram em participar do estudo e assinaram o Termo de Consentimento Livre e Esclarecido (TCLE).

Critérios de não inclusão:

- Pacientes com outros tipos de hiperpigmentações em face.
- Pacientes com alergia à banana.
- Pacientes grávidas.

Critérios de exclusão:

- Pacientes que desistiram, por algum motivo, de continuar o tratamento.
- Pacientes que apresentaram qualquer tipo de reação alérgica ao produto.
- Pacientes que não aderiram ao tratamento.

3.5 Preparação do extrato da casca da banana verde

Para a produção do extrato contendo o pó da *Musa sapientum*, foram utilizados os frutos na coloração verde, de acordo com a escala de maturação de Von Loesecke (1950), que padronizou as cores da casca da banana de acordo com seu estágio de maturidade (Figura 1). Nesse padrão, tem-se a casca da banana dividida em sete colorações distintas: totalmente verde, verde com traços amarelos, mais verde do que amarelo, mais amarela do que verde, amarela com rajadas verdes, totalmente amarela e amarela com áreas marrons. Nesta pesquisa as bananas selecionadas como matéria prima foram apenas as totalmente verdes.

Escala de Maturação de Von Loesecke




Figura 1 - Escala de maturação de Von Loesecke

Fonte: www.ceagesp.gov.br

Escolhido o fruto, a casca foi separada da polpa e colocada numa estufa a 45°C, ocasionando a desidratação. Durante esse processo, a casca altera sua coloração e se torna escura e sua permanência na estufa ocorre até que se consiga um peso constante das cascas, sinalizando que toda a água possível já evaporou. Esse material obtido é então triturado, utilizando-se moinho de facas. Após isso o pó foi peneirado para se extrair as menores partículas possíveis, desprezando-se os grânulos maiores (VON ATZINGEN *et al.*, 2015).

Foi realizado então uma extração glicólica na proporção de 1:1:3 (pó, propilenoglicol e água). Após homogeneização, essa mistura ficou macerando por 15 dias em lugar fresco, ao abrigo da luz, em vidro âmbar. O vidro foi agitado diariamente, sendo o extrato posteriormente filtrado, utilizando-se papel filtro e bomba à vácuo, obtendo-se assim extrato a 20% (VON ATZINGEN *et al.*, 2015; MARRAFON *et al.*, 2020).

Esse extrato foi encaminhado à farmácia de manipulação e através da fórmula de cálculo de concentração: $C_1V_1 = C_2V_2$, onde C_1 é a concentração 20% do extrato, V_1 o volume utilizado do mesmo (740 ml), e C_2 é a concentração que se buscava, V_2 o volume final para 37 unidades com 40g cada, foi obtido o produto final à 10%. E para incorporar o extrato foi utilizado gel base de carbopol qsp e flavorizante de chocolate 0,1%. Essa formulação foi utilizada pelas participantes do Grupo 2. Já para a formulação utilizada pelo Grupo 1, foi

solubilizado apenas o flavorizante de chocolate 0,1% ao gel base de carbopol sem o extrato. As características do produto permaneceram iguais nos dois grupos.

3.6 Procedimento para coleta de dados

As voluntárias com melasma foram previamente convidadas pelas agentes de saúde a participarem do estudo, passaram por avaliação clínica realizada pelo médico responsável, no ambulatório de especialidades. Após assinado o Termo de Consentimento Livre e Esclarecido (TCLE – Apêndice A) foram alocadas aleatoriamente, por sorteio realizado através de envelopes pardos, contendo o número do Grupo, em 2 grupos, sendo 27 pacientes no G1 e 28 pacientes no G2.

O G1 utilizou o gel sem o extrato da casca da banana verde e o G2 utilizou gel contendo o extrato da casca da banana verde (*Musa sapientum*). Ambos os grupos utilizaram filtro solar (FPS) 30 de maneira correta, ou seja, aplicação de 2 em 2 horas, e quantidade de 2g/cm^2 (SRINIVAS *et al.*, 2006).

Ao longo das observações, cada paciente compareceu ao Ambulatório de Especialidade Dermatológica para avaliação do quadro correspondente ao seu grupo por duas vezes com intervalos de 45 dias. Em ambos os grupos as pacientes foram orientadas a aplicarem o produto correspondente em toda face, de maneira uniforme pela manhã, e também a aplicarem o FPS de 3 em 3 horas, e no período noturno após lavagem do rosto a aplicação do produto se repetiu. No decorrer de 90 dias avaliou-se o Melasma através do Instrumento *Melasma Area and Severity Index* (MASI – Anexo A).

Também foi avaliada a Qualidade de vida relacionada à saúde para mulheres com melasma, através do instrumento *MELASQoL* (Anexo B). O instrumento foi aplicado antes do início do estudo, em 45 dias de tratamento e após o término do protocolo de tratamento (90 dias) em cada grupo estudado.

O presente estudo foi registrado no *Clinical Trials* segundo ID: NCT05031689 (Anexo D).

3.7 Análise dos resultados

3.7.1 Análise Macroscópica

Na mensuração do melasma foi utilizado o *MASI* (Anexo A). Esse foi criado por Kimbrough-Green *et al.* (1994), para quantificar de forma acurada a gravidade do melasma. Obtém-se o *MASI* através da inspeção visual da face. Primeiramente, a face é dividida em 4 áreas: frente (F), malar direita (MR), malar esquerda (ML) e mento (C), cada uma correspondendo a 30%, 30%, 30% e 10 % da área total, respectivamente. Observa-se, então, as características das lesões nessas áreas, atribuindo um escore a cada uma das seguintes variáveis:

1. Percentagem total de área acometida (A): de 0 (pele normal) até 6 (90 a 100% de acometimento)
2. Hiperpigmentação (D): de 0 (ausente) até 4 (máxima)
3. Homogeneidade da hiperpigmentação (H): de 0 (mínima) até 4 (máxima)

Por fim, calcula-se o *MASI* pela seguinte equação:

$$MASI = 0,3(DF+HF)AF + 0,3(DMR + HMR)AMR + 0,3(DML+HML)AML + 0,1(DC+HC)AC$$

Onde: F = frente. MR = malar direita. ML = malar esquerda. C = mento.

O valor máximo obtido é 48, correlacionando-se com a maior gravidade possível da doença. O *MASI* vem sendo utilizado para documentação da melhora das lesões após tratamentos variados e, mais recentemente, nos estudos que correlacionam a qualidade de vida dos pacientes com a gravidade do melasma. A documentação foi realizada também com fotografia da lesão para acompanhamento de sua evolução.

3.7.2 Análise de Qualidade de Vida

O *MelasQol* (Anexo B), foi aplicado no início do estudo, com 45 dias de tratamento e ao término do estudo com 90 dias de tratamento. Esse é um instrumento específico composto de dez perguntas fechadas para avaliar a repercussão do melasma no estado emocional, nas relações sociais e nas atividades diárias. Essas perguntas devem ser respondidas com a pontuação de 1 a 7, sendo 1 nenhum pouco incomodado e 7 incomodado o tempo todo. Assim, a pontuação pode variar de 7 a 70, sendo que quanto maior a pontuação pior a qualidade de vida do paciente.

3.7.3 Análise Estatística

Esses dados agrupados fazem parte da investigação, sendo que as análises descritivas foram obtidas para as variáveis quantitativas, através de medidas de tendência central (média e mediana) e medidas de dispersão (desvio e erro-padrão), e para as qualitativas, obtidas por meio de proporção.

Ao analisar as medidas de tendência central foram utilizados o Teste T e ANOVA, para as variáveis paramétricas, ou Wilcoxon, Mann-Withney e Kruskall-Wallis, para as não-paramétricas. Além disso, foi utilizado o teste do Quiquadrado para comparar proporções e o teste Kolmogorov-Smirnov para verificar a adesão à normalidade.

3.8 Aspectos éticos da Pesquisa

Esta pesquisa seguiu as recomendações da Resolução 466/12 do Conselho Nacional de Saúde, e foi aprovada pelo Comitê de Ética em Pesquisa da UNIVAS sob o protocolo 4.161.746 (Anexo C).

4 RESULTADOS

4.1 Descrição dos resultados

Foram randomizadas 74 pacientes do sexo feminino para o tratamento, porém 19 pacientes foram excluídas pois não compareceram na primeira avaliação.

Das 55 participantes, concluíram o estudo um total de 46 pacientes, sendo 21 (45,6%) do G1 e 25 (54,3%) do G2. Essa perda aconteceu por queixa de erupção acneica na face (7 pacientes, sendo 4 do G1 e 3 do G2) e gravidez durante o estudo (2 pacientes do G1).

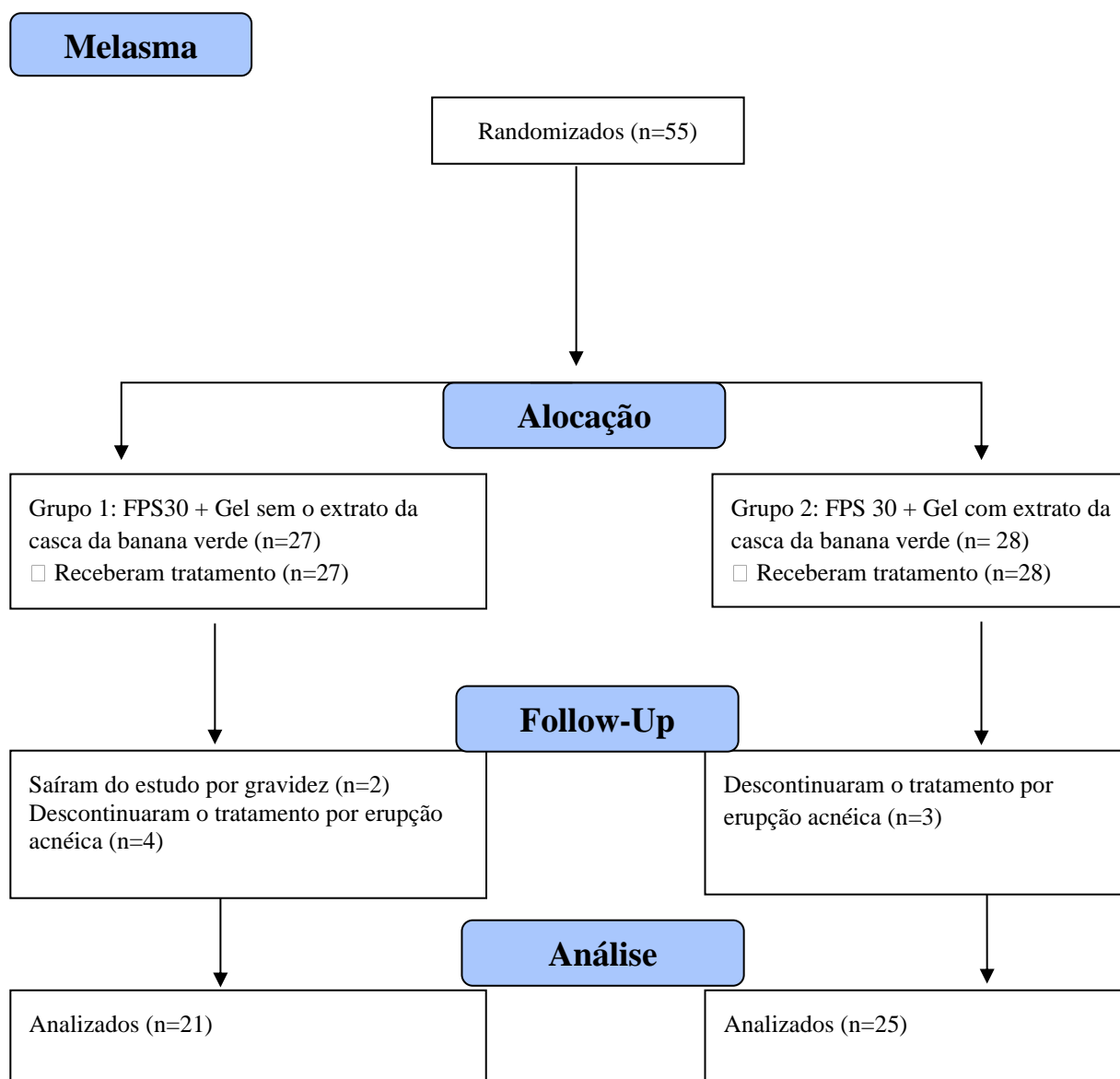


Figura 2 – Fluxograma do estudo.

Média de idade de 36 anos, 50% das pacientes utilizavam anticoncepcional (ACO), sendo 42,8% do G1 e 56% do G2, no geral 34,7% faziam tratamento para depressão e ansiedade, sendo 28,5% do G1 e 40% do G2 e 13% tabagistas, sendo 4,7% do G1 e 20% do G2.

4.1.1 Avaliação do Comprometimento

A avaliação clínica do melasma foi realizada através do *MASI* exposto na equação abaixo:

$$MASI = 0,3(DF+HF)AF + 0,3(DMR + HMR)AMR + 0,3(DML+HML)AML + 0,1(DC+HC)AC$$

Onde: F = frente. MR = malar direita. ML = malar esquerda. C = mento.

Ao avaliar o *score* obtido no *MASI* no G1 e G2 observou-se que o tratamento foi efetivo para ambos os grupos (p 0,000). Mesmo no G1 com uso de placebo associado ao uso correto de protetor solar houve melhora do melasma no período de avaliação do início e após o tratamento de 90 dias (Tabela 1).

Tabela 1 - Comparação do *MASI* entre os Grupos 1 e 2, obtido antes e após o tratamento de 90 dias

Grupos	Média	Desvio padrão	Mediana	IQ	Valor de p
Grupo 1 D-0	14,55	5,53	13,50	10,10	0,000
Grupo 1 D-1	12,61	4,63	11,10	8,10	
Grupo 2 D-0	14,38	4,971	13,400	4,600	0,000
Grupo 2 D-1	10,30	3,381	9,600	2,900	

Teste de Wilcoxon

Observa-se na tabela 2 a diferença entre as médias e medianas dos grupos. Nota-se que ambos os grupos obtiveram efetividade do tratamento (p 0,000), contudo no G2 foi notória a maior melhora do quadro; visto que quanto maior o *MASI*, maior a gravidade do melasma e, portanto; quanto maior a diferença melhor a resposta ao tratamento. Observa-se que o *score* obtido na primeira avaliação menos o da segunda avaliação, ou seja, a diferença da média no intervalo de tratamento de 90 dias (D0- D1) foi maior no G2.

Tabela 2 - Comparação entre as diferenças dos *scores* obtidos entre a primeira coleta (D0) e a segunda coleta (D1) entre os grupos 1 e 2.

Diferenças	Média	Desvio padrão	Mediana	IQ	Valor de p
Grupo 1 D0-D1	1,938	2,218	1,200	2,200	0,000
Grupo 2 D0-D1	4,088	2,272	3,500	2,950	

Teste de Mann Whitney

4.1.2 Avaliação do impacto na qualidade de vida (*MelasQol*)

A tabela 3 apresenta os dados referentes à qualidade de vida nas pacientes do estudo. As pacientes do G1 tiveram melhora da qualidade de vida do momento D0 em relação a D1 (45 dias) e D2 (90 dias), da mesma maneira que as pacientes do G2 tiveram melhora da qualidade de vida nos mesmos momentos de avaliações. Observou-se, portanto; que a qualidade de vida dentro do mesmo grupo teve melhora durante o estudo.

Tabela 3 – Resultados do *MelasQol* antes (D0), 45 dias (D1) e 90 dias (D2) de tratamento dos Grupos 1 e 2.

Grupos	Média	Desvio padrão	Mediana	IQ
Grupo 1 D0	43,52	10,61	44,00	15,50
Grupo 1 D1	31,71	7,94	32,00	12,50
Grupo 1 D2	27,48	8,33	29,00	10,50
Grupo 2 D0	45,16	11,55	44,00	15,00
Grupo 2 D1	37,28	11,47	36,00	18,00
Grupo 2 D2	32,12	10,03	31,00	17,00

A Tabela 4 apresenta o Teste T pareado comparando o D0 com D1(45 dias), D0 com D2 (90 dias) e D1 com D2 tanto no G1 quanto no G2. Quando realizada a comparação dos *scores* de *MelasQol* dentro de cada grupo nos diferentes tempos de coleta (D0, D1 e D2) todos eles foram significantes; demonstrando que tanto no G1 quanto no G2 houve melhora da qualidade de vida a partir do início do tratamento.

Tabela 4 - Comparação do *MelasQol* obtido antes, 45 dias e 90 dias de tratamento nos grupos 1 e 2

Grupo	Comparação entre os intervalos	Valor de p
1	D0 x D1	0,000
	D0 x D2	0,000
	D1 x D2	0,006
2	D0 x D1	0,000
	D0 x D2	0,000
	D1 x D2	0,000

Teste T pareado

A tabela 5 apresenta os dados de médias e medianas das diferenças do G1 e G2. Observa-se que ambos os grupos melhoraram a qualidade de vida em relação ao início do tratamento.

Tabela 5 – Resultados da qualidade de vida das participantes para os grupos 1 e 2 obtidos entre D0 e D1, D0 e D2

Diferenças	Média	Desvio padrão	Mediana	IQ
Grupo 1 D0-D1	11,81	10,00	10,00	11,00
Grupo 1 D0- D2	16,05	11,85	16,00	18,50
Grupo 2 D0-D1	7,88	6,55	6,00	11,00
Grupo 2 D0-D2	13,04	7,62	13,00	13,00

A comparação dos grupos G1 e G2 em relação à primeira avaliação de qualidade de vida (D0), demonstrou que em D0 entre os grupos, não houve diferença em relação à qualidade de vida. Apesar de quando comparados isoladamente as pacientes tiveram melhora do *MelasQol* no antes e depois, independente de qual produto utilizaram; quando se comparou o grupo placebo com o grupo estudo não houve diferença com a data inicial do estudo (p 0,619).

A tabela 6 demonstra a comparação das diferenças entre os grupos. Observou-se que quando comparados os momentos de avaliações de qualidade de vida nos grupos G1 e G2, não houve diferença em sua melhora, ambos melhoraram da mesma proporção independente do produto utilizado e tempo de tratamento.

Tabela 6 - Comparação das diferenças das médias obtidas entre os grupos nos diferentes tempos de coleta de dados

Comparação das diferenças entre Grupos	Valor de p
Grupo 1 D0-D1 x Grupo 2 D0-D1	0,108
Grupo 1 D0-D2 x Grupo 2 D0-D2	0,110

Teste T pareado

5.2 Produto

O produto desenvolvido foi gel obtido do pó da casca de banana verde, na concentração de 10%, com aroma de chocolate, para ser usado em toda face da paciente. O gel foi colocado em um tubo, previamente esterilizado, de 40g e entregue às participantes com orientação de usar uma camada fina em toda face, duas vezes ao dia por 90 dias.



Figura 3 – Gel à base de casca de banana verde.

5 DISCUSSÃO

O melasma é uma dermatose comum adquirida, resistente à terapia, que se manifesta por máculas acastanhadas em áreas expostas à radiação solar e acomete ambos os sexos, em torno de 10% dos casos homens, mas em sua maioria das vezes, acomete mulheres em idade fértil (COSTA *et al.*, 2010; SARKAR 2018).

A patogênese do melasma não é conhecida em sua totalidade e alguns fatores de risco incluem genética, exposição à luz solar, gravidez, terapia de reposição hormonal e medicamentos fotossensibilizantes (MEDEIROS *et al.*, 2016).

O tratamento do melasma é desafiador e de longa duração, pois o quadro apresenta refratariedade e recidivas, o que pode acarretar problemas de autoestima (DIOSTI *et al.*, 2012). Atualmente, o tratamento é realizado por combinação de diferentes modalidades terapêuticas, como protetor solar, clareadores de pele de uso tópico e oral e procedimentos que auxiliam no controle do quadro clínico (COSTA *et al.*, 2020). Para avaliar a resposta ao tratamento, são utilizados métodos como *MASI* e o *MELASQol*. O *MASI* é utilizado na classificação clínica do melasma, seu cálculo é realizado com base na extensão da lesão nas áreas da face frontal (F), malar direita (MD), malar esquerda (ME) e mentoniana (M) (MAGALHÃES *et al.*, 2010). O *MELASQol* avalia a qualidade de vida dos pacientes acometidos pelo melasma. A partir da análise desses parâmetros, pode-se perceber o impacto que o melasma acarreta na qualidade de vida do paciente, visto que, mesmo em pacientes com melhora nos índices de resposta ao tratamento, o *MELASQol* ainda pode permanecer baixo, refletindo o incômodo com possíveis manchas persistentes (HAMMERSCHMIDT *et al.*, 2012; JUSUF *et al.*, 2019).

A autoestima está diretamente ligada à aparência, nesse sentido, a pele funciona como importante órgão de comunicação e aceitação social, uma imagem não íntegra pode estigmatizar e reprimir as relações psicossociais (MEDEIROS *et al.*, 2016). A pele quando íntegra e saudável promove a relação entre as pessoas e facilita o seu desenvolvimento nos aspectos social, emocional, financeiro e sexual. Porém, quando desfigurante pode trazer sérias consequências sociais (JIANG *et al.*, 2018; POLLO *et al.*, 2018; NASROLLAHI *et al.*, 2019). O melasma pode ter efeitos emocionais e psicológicos significativos nas pessoas afetadas pela doença, a incidência de transtornos psicológicos em pacientes dermatológicos varia de 30 a 60% (JAISWAL *et al.*, 2016). Constatou-se que os domínios de qualidade de vida mais afetados pelo melasma foram os relacionados ao bem-estar emocional das pacientes acometidas, evidenciado pela pontuação mais elevada nas questões referentes à aparência da pele, frustração e constrangimento.

Na Tabela 5 comparando-se os grupos G1 e G2 em relação à primeira avaliação de qualidade de vida (D0), demonstrou que em D0 entre os grupos, não houve diferença em relação à qualidade de vida: os grupos eram equilibrados quanto à qualidade de vida, não existindo, portanto, uma melhor qualidade de vida no grupo placebo ou pior qualidade de vida no grupo estudo, o que geraria um viés para a pesquisa. Foi observado que em ambos os grupos do presente estudo obteve-se melhora da aparência do melasma e da qualidade de vida, isso demonstra a importância do uso correto do FPS. O fato deste produto ser prescrito como medicamento que é, faz com que as pacientes usem de maneira adequada e tenham a devida proteção. A exposição solar é o principal fator para o surgimento do câncer de pele, sendo que o tipo não melanoma é a doença mais incidente no Brasil. Estimou-se no Brasil 176.930 casos novos em 2020, sendo 83.770 homens e 93.160 mulheres. E o número de mortes foi de 2.616, sendo 1.488 homens e 1.128 mulheres (INCA, 2021). Souza *et al.* (2009) mostraram que entre janeiro de 2000 a dezembro de 2007, somente no Estado de São Paulo, foram diagnosticados 42.184 casos de carcinoma basocelular e de carcinoma espinocelular. Estes geraram um gasto ao Sistema Único de Saúde da ordem de R\$ 37.773.449,92 para o tratamento de câncer de pele tipo não melanoma e R\$ 33.012.725,10 para o de 2.740 pessoas diagnosticadas com melanoma cutâneo. Esses números, indicam a importância de medidas preventivas para que a população desenvolva hábitos que evitem o surgimento dessas neoplasias, sendo o mais importante deles o uso correto do FPS.

O presente estudo, ao orientar as pacientes sobre o uso correto do protetor, visto que para uma proteção eficaz não basta somente aplicar o produto, e sim utilizá-lo diariamente, além disso, deve-se ter cuidados em relação à quantidade aplicada, aos horários de reaplicação e às condições de armazenamento; seu uso correto já previne o surgimento de neoplasias malignas da pele.

Percebe-se que recentemente têm crescido o número de institutos e centros de estética, o que pode inferir duas preocupações: o desejo da manutenção da beleza, o que nos remete à dimensão estética, e o cuidado do corpo na perspectiva da saúde. Neste sentido, ações de prevenção e promoção da saúde, como a utilização consciente do FPS, a procura por formulações fotoprotetoras com componentes naturais e a busca de tratamento apropriado, devem ser cada vez mais estimuladas e exploradas pela população.

Atualmente existem diversas opções de tratamento para o melasma, e a efetividade da terapêutica está diretamente relacionada à adesão ao tratamento. Dentre os tratamentos estão os ácidos, laser, microagulhamento e extratos vegetais (BORELLI *et al.*, 2020; SHAH e AURANGABADKAR, 2019).

Os compostos fenólicos têm ação antioxidante não enzimática, a polpa verde da banana é caracterizada por uma forte adstringência determinada pela presença de compostos fenólicos solúveis, principalmente taninos e flavonóides; e pela ação antioxidante são substâncias potencialmente inibidoras da tirosinase, enzima responsável por defeitos da pigmentação da pele (ORHAN e DENIZ, 2021; ANUNCIATO *et al.*, 2020).

Devido ao poder antioxidante da casca da banana *Musa sapientum* aliado à já consagrada capacidade de aplicação dermatológica deste composto em cicatrização de feridas com atividade antiinflamatória, pode-se produzir neste estudo um extrato funcional para o controle do melasma com efeito antioxidante. (VON ATZINGEN *et al.*, 2015; VON ATZINGEN *et al.*, 2013).

A utilização de substâncias derivadas de extratos vegetais, os fitoterápicos, é uma importante alternativa à utilização dos fármacos considerados padrões no tratamento do melasma, pois clareadores consagrados no mercado como a Hidroquinona, mesmo acelerando o processo de clareamento do melasma, apresenta diversos eventos adversos, como dermatite de contato irritativa e alérgica, hiperpigmentação pós inflamatória, catarata, ocronose, entre outros. Tal fato incentivou a busca por novos princípios clareadores, com menos efeitos adversos (NORDLUND *et al.*, 2006; DRAELOS, 2007; KWON *et al.*, 2016).

Os fitoterápicos, são substâncias extraídas de porções distintas de diferentes vegetais, a exemplo belides, licorice, emblica e uva-ursina, apresentaram efeitos positivos e semelhantes ao tratamento considerado padrão-ouro para o melasma, a hidroquinona (COSTA *et al.*, 2010; MOREIRA *et al.*, 2010; KIM *et al.*, 2021). Observou-se que ambos os grupos melhoraram o *MASI*, e mesmo o G1 com o uso de placebo e uso correto de FPS teve melhora e valor de p 0,000. Pode-se observar, no G2 com uso correto de FPS e extrato duas vezes ao dia conforme orientado, notória melhora do *MASI* no período de avaliação de 90 dias, com p 0,000. Existem diversas opções de tratamento do melasma relacionadas a antioxidantes, e o sérum desenvolvido é mais um medicamento para tal e demonstra-se neste estudo eficácia do produto.

Segundo Katsambas e Soura (2017), toda alteração na percepção do indivíduo gera transtornos na qualidade de vida, e o órgão de maior percepção é a pele, portanto, qualquer que seja o problema de pele, virá acompanhado de impacto emocional e conseqüentemente influenciará na qualidade de vida. Observou-se no estudo, total concordância com o exposto acima, visto que a qualidade de vida das pacientes era extremamente afetada pela hiperpigmentação, alterando seu convívio social e até mesmo profissional e familiar. Vale ressaltar a importância da consulta e acompanhamento médico dermatológico da paciente, posto que com o início do tratamento, fosse ele com o extrato e FPS ou com o placebo e FPS, a qualidade de vida das pacientes melhorou e o *MASI* não piorou. Os grupos eram igualitários em relação à qualidade

de vida no início do tratamento, ou seja, não houve diferença estatística quando se comparou o *score* do *MelasQol* no D0 de tratamento de ambos os grupos (p 0,619). Observa-se, quando comparados os momentos de avaliações de qualidade de vida nos grupos G1 e G2 não houve diferença em sua melhora, independente do produto utilizado e tempo de tratamento, os dois grupos melhoraram na mesma proporção. Pode-se inferir, portanto, que a estimulação do autocuidado, o acompanhamento frequente e assiduidade nas consultas, melhorou a qualidade de vida das pacientes. Isso é facilmente explicado, pois em cada nova consulta (três encontros num período de 90 dias) era reiterada a maneira correta de uso dos produtos, estreitava-se a relação médico paciente, a autoconfiança era reafirmada e o autocuidado preservado.

Nos tempos atuais, com toda modernidade e conforto da tecnologia, buscar resgatar as qualidades daquele médico que escuta e entende o paciente, médicos modernos humanizados, com o objetivo de oferecer uma boa assistência e qualidade ao paciente, culmina em maior êxito na adesão aos tratamentos propostos e, conseqüentemente, na resolução de muitos problemas de saúde.

Para Mota *et al.* (2019) ainda que o melasma seja considerado uma afecção com conotação apenas estética e com baixa morbidade, pode causar grande impacto na vida social, familiar e profissional dos indivíduos acometidos, provocando diminuição da qualidade de vida e bem-estar emocional. Observou-se no presente estudo que 100% das pacientes tinham alto grau de insatisfação com a aparência da pele, se sentiam frustradas e constrangidas pela condição de sua pele, mesmo naquelas com *MASI* baixo. Portanto a instituição do tratamento, acompanhamento médico e desenvolvimento de boa relação médico paciente e controle adequado do melasma, é o conjunto de ações para reestabelecer o bom convívio familiar e profissional, respeitando a singularidade da paciente com melasma e assim acolhendo-a novamente na sociedade com um bom convívio social e respeito.

5.1 Aplicabilidade

O gel da casca de banana verde a 10% é uma nova opção de tratamento do melasma, e pode ser utilizado nos consultórios dermatológicos no tratamento e controle da doença. Além de ser excelente opção para pacientes veganos.

5.2 Impacto Social

Esse produto traz inúmeros benefícios para a sociedade, desde sustentabilidade visto que a casca da banana está sendo reaproveitada e sem agressão ao meio ambiente, excelente opção para pacientes veganos, sem efeito rebote como o padrão ouro de tratamento hidroquinona, até melhora da produtividade do paciente no trabalho diante da melhora do quadro, gerando impacto positivo na economia e baixo custo de produção sendo assim acessível para maior parte da população.

6 CONCLUSÃO

Desenvolveu-se gel da casca da banana eficaz no tratamento do melasma.

7 REFERÊNCIAS

Adão RC., Glória MBA. Bioactive amines and carbohydrate changes during ripening of Prata banana (*Musa acuminata* X *M. balbisiana*). *Food Chemistry*, 2005; 90(4), 705-11.

Anunciato Casarini TP, Frank LA, Pohlmann AR, Guterres SS. Dermatological applications of the flavonoid phloretin. *Eur J Pharmacol*. 2020 Dec 15;889:173593. doi: 10.1016/j.ejphar.2020.173593. Epub 2020 Sep 21. PMID: 32971088.

Balkrishnan R, McMichael AJ, Camacho FT, Saltzberg F, Housman TS, Grummer S, et al. Development and validation of a health-related quality of life instrument for women with melasma. *Br J Dermatol*. 2003; 149:572-7.

Baskar R, Shrisakthi S, Sathyapriya B, Shyampriya R, Nithya R, Poongodi P. Antioxidant Potential of Peel Extracts of Banana Varieties (*Musa sapientum*). *Food and Nutrition Sciences*. 2011.

Borelli C, Fischer S. Chemical Peelings zur Behandlung von Melasma, Pigmentstörungen und Hyperpigmentierungen : Indikationen, Effektivität und Risiken [Chemical peeling for treatment of Melasma, pigmentary disorders and hyperpigmentation : Indications, effectivity and risks]. *Hautarzt*. 2020 Dec;71(12):950-959. German. doi: 10.1007/s00105-020-04712-1. PMID: 33141276.

Chaudhuri RK. Emblica cascading antioxidant: a novel natural skin care ingredient. *Skin Pharmacol Appl Skin Physiol*. 2002; 15:374-80.

Chaudhuri RK. Low molecular weight tannins as a new class of skin-lightening agent. *J Cosmet Sci*. 2002; 53:305-6.

Cho K, Ryu CS, Jeong S, Kim Y. Potential adverse effect of tyrosinase inhibitors on teleosts: A review. *Comp Biochem Physiol C Toxicol Pharmacol*. 2020 Feb;228:108655. doi: 10.1016/j.cbpc.2019.108655. Epub 2019 Nov 1. PMID: 31678677.

Costa A, Moisés TA, Cordero T, Alves CRT, Marmirori J. Associação de emblica, licorice e belides como alternativa à hidroquinona no tratamento clínico do melasma. *An Bras Dermatol.*, 2010; 85(5), 613-20.

Costa FV, Souza LS, Conradesque PR, Carniel P. Therapeutic response of cysteamine in the treatment of melasma. *Res, Soc Dev.*, 2020; 9(6), e75963468.

Costin GE, Hearing VJ. Human skin pigmentation: melanocytes modulate skin color in response to stress. *Faseb J*. 2007; 2:976-94.

Desai S, Ayres E, Bak H, Manco M, Lynch S, Raab S, Du A, Green DT, Skobowiat C, Wangari-Talbot J, Zheng Q. Effect of a Tranexamic Acid, Kojic Acid, and Niacinamide Containing Serum on Facial Dyschromia: A Clinical Evaluation. *J Drugs Dermatol.* 2019;18(5):454-459.

Dioști GM, Mulinari-Brenner F, Filus Neto J, Werner B, Nascimento A, Piva FM. Avaliação clínica e histológica de pacientes com melasma refratário tratadas com laser de érbio: Yag fracionado. *Surg Cosm Dermatol.*, 2012; 4(2):114-20.

Dominguez AR, Balkrishnan R, Ellzey AR, Pandya AG. Melasma in Latina patients: cross-cultural adaptation and validation of a quality-of-life questionnaire in Spanish language. *J Am Acad Dermatol.*, 2006; 55:59-66.

Draelos ZD. Skin lightening preparations and the hydroquinone controversy. *Dermatol Ther.* 2007; 20:308-13.

Ertam I, Özkapu T, Akçay Y, Sozmen Ey, Ünal I. Antioxidant activity in melasma. *Turkish Arch Dermatol Venereol.*, 2018; 52(1):33-6.

Grimes P, Nordlund JJ, Pandya AG, Taylor S, Rendon M, Ortonne JP. Increasing our understanding of pigmentary disorders. *J Am Acad Dermatol.* 2006; 54:S255-61.

Grimes PE. Melasma. Etiologic and therapeutic considerations. *Arch Dermatol.* 1995; 131:1453-7.

Guinot C, Cheffai S, Latreille J, Dhaoui MA, Youssef S, Jaber K, et al. Aggravating factors for melasma: a prospective study in 197 Tunisian patients. *J Eur Acad Dermatol Venereol.* 2010; 24:1060-9.

Hammerschmidt M, Mattos SML, Suzuki HS, Freitas CFNP, Mukai MM. Avaliação dos métodos de classificação do melasma de acordo com a resposta ao tratamento. *Surg Cosm Dermatol.*, 2012; 4(2):155-8.

Handel AC, Miot LDB, Miot HA. Melasma: a clinical and epidemiological review. *An Bras Dermatol.*, 2014; 89:771-82.

Heldermann M. Skin lightening the natural way. *Cosma-Karlsruhe*, 2005; 6(8):31

Ikino JK, Nunes DH, Silva VPMD, Fröde TS, Sens MM. Melasma and assessment of the quality of life in Brazilian women. *An Bras Dermatol.*, 2015; 90:196-200.

Instituto Nacional de Câncer - INCA. Tipos de cancer. Cancer de pele não melanoma. 2021. [acesso em 14 nov 2021]. Disponível em: <https://www.inca.gov.br/tipos-de-cancer/cancer-de-pele-nao-melanoma>.

Jaiswal SV, Nayak CS, Shah HR, Kamath RM, Kadri K. Comparison of quality of life, depression and self-esteem in patients of vitiligo and melasma. *J Med Sci Clin Res.*, 2016; 4:13675-82.

Jiang J, Akinseye O, Tovar-Garza A, Pandya AG. The effect of melasma on self-esteem: A pilot study. *Int J women's Dermatol.*, 2018; 4(1), 38-42.

Jimbow K, Quevedo Jr WC, Fitzpatrick TB et al. Biology of Melanocytes. In: Fitzpatrick TB, Eisen AZ, Wolff K, Freedberg IM, Austen KF. *Dermatol Gen Med.*, New York: Mcgraw-Hill; 1999; 1:192-220.

Johnston GA, Sviland L, McLelland J. Melasma of the arms associated with hormone replacement therapy. *Br J Dermatol.* 1998; 139:932.

Jones K, Hughes J, Hong M, Jia Q, Orndorff S. Modulation of melanogenesis by aloesin: a competitive inhibitor of tyrosinase. *Pigment Cell Res.* 2002; 15:335-40.

Jusuf NK, Putra IB, Mahdalena M. Is There a Correlation between Severity of Melasma and Quality of Life? *Open Access Maced J Med Sci.* 2019 Aug 25;7(16):2615-2618. doi: 10.3889/oamjms.2019.407. PMID: 31777617; PMCID: PMC6876811.

Kagha K, Fabi S, Goldman MP. Melasma's Impact on Quality of Life. *J Drugs Dermatol.* 2020 Feb 1;19(2):184-187. doi: 10.36849/JDD.2020.4663. PMID: 32129968.

Kang WH, Yoon KH, Lee ES, Kim J, Lee KB, Yim H, et al. Melasma: histopathological characteristics in 56 Korean patients. *Brit J Dermatol.*, 2002; 146(2):228-37.

Katiyar S. *Studies of the Therapeutic Efficacy of Combination Therapy in Melasma Patients with Specific Reference to Its Antioxidant Properties.* Department of Biochemistry. India: Gajra Raja Medical College; 2014:121-38.

Katsambas A, Saura E. Quality of Life in Melasma. In: *Melasma and Vitiligo in Brown Skin.* Springer, New Delhi, 2017:169-75.

Kim K, Huh Y, Lim KM. Anti-Pigmentary Natural Compounds and Their Mode of Action. *Int J Mol Sci.* 2021 Jun 8;22(12):6206. doi: 10.3390/ijms22126206. PMID: 34201391; PMCID: PMC8226446.

Kimbrough-Green CK, Griffiths CE, Finkel LJ, Hamilton TA, Bulengo-Ransby SM, Ellis CN, et al. Topical retinoic acid for melasma in black patients: a vehicle-controlled clinical trial. *Arch Dermatol.*, 1994; 130:727-33.

Kumari S, Tien Guan Thng S, Kumar Verma N, Gautam HK. Melanogenesis Inhibitors. *Acta Derm Venereol.* 2018 Nov 5;98(10):924-931. doi: 10.2340/00015555-3002. PMID: 29972222.

Kwon SH, Hwang YJ, Lee SK, Park KC. Heterogeneous Pathology of Melasma and Its Clinical Implications. *Int J Mol Sci.* 2016 May 26;17(6):824. doi: 10.3390/ijms17060824. PMID: 27240341; PMCID: PMC4926358.

Lima PB, Dias JAF, Esposito ACC, Miot LDB, Miot HA. French maritime pine bark extract (pycnogenol) in association with triple combination cream for the treatment of facial melasma in women: a double-blind, randomized, placebo-controlled trial. *J Eur Acad Dermatol Venereol.* 2021 Feb;35(2):502-508. doi: 10.1111/jdv.16896. Epub 2020 Sep 28. PMID: 32841433.

Lin JY, Fisher DE. Melanocyte biology and skin pigmentation. *Nature*, 2007; 445:843-50.

Magalhães GM, Borges MDFM, Vieira PJ, Neves DR. Peeling de ácido láctico no tratamento do melasma: avaliação clínica e impacto na qualidade de vida. *Surg Cosm Dermatol.*, 2010; 2(3):173-9.

Mandry-Pagan R, Sanchez JL. Mandibular melasma. *P R Health Sci J.* 2000; 19:231-4.

Marrafon DAFO, Espósito MC, Mendonça ARA, Muniz JJ. Methods for assessing the stability of phytocosmetics. *J Innovat Pharm Biol Sciences (JIPBS)*, 2020; (4):13-9.

Medeiros JKG, Neves WW, Moura NMD, Medina WSG. Combinação terapêutica no tratamento do melasma. *CuidArte, Enferm*, 2016; 10(2):180-7.

Miot LD, Miot HA, Silva MG, Marques ME. Physiopathology of melasma. *An Bras Dermatol.*, 2009; 84:623-35.

Miot LDB, Miot HA, Silva MG, Marques MEA. Estudo comparativo morfofuncional de melanócitos em lesões de melasma. *An Bras Dermatol.*, 2007; 82:529-64.

Moreira AM, Bravo BSF, Amorim AGF, Luiz RR, Issa MCA. Estudo duplo cego comparativo entre hidroquinona e extrato de uvaursina no tratamento do melasma. *Surg Cosm Dermatol.*, 2010; 2(2):99-104

Mosher DB, Fitzpatrick TB, Ortonne JP, Hori Y. Normal skin color and General Considerations of Pigmentary Disorders. In: Fitzpatrick TB, Eisen AZ, Wolff K, Freedberg IM, Austen KF. *Dermatol Gen Med.*, New York: Mcgraw-Hill, 1999; 1:936-44.

Mota LR, Rocha ICSS, Langella LG. A permeação de fator de crescimento de terceira geração e princípios ativos clareadores através do microagulhamento “drug delivery” no tratamento do melasma. estudo de caso. Universidade Nove de Julho – UNINOVE, 2019. Disponível em: <https://www.belezatoday.com.br/wpcontent/uploads/2019/09/Artigo-drug-delivery-melasma-para-Beauty-fair-PDF.pdf>

Murisier F, Beermann F. Genetics of pigment cells: lessons from the tyrosinase gene family. *Histol Histopathol.* 2006; 2:567-78.

Nasrollahi SA, Nematzadeh MS, Samadi A, Ayatollahi A, Yadangi S, Abels C, Firooz A. Evaluation of the safety and efficacy of a triple combination cream (hydroquinone, tretinoin, and fluocinolone) for treatment of melasma in Middle Eastern skin. *Clin, Cosm Investig Dermatol.*, 2019; 12:437.

Nordlund JJ, Grimes PE, Ortonne JP. The safety of hydroquinone. *J Euro Acad Dermatol Venerol.* 2006; 20:781-7.

Orhan IE, Deniz FSS. Inhibition of Melanogenesis by Some Well-Known Polyphenolics: A Review. *Curr Pharm Biotechnol.* 2021;22(11):1412-1423. doi: 10.2174/1386207323666201211102233. PMID: 33308130.

Ortonne JP [Internet]. Skin color variations in humankind: an explanation? Nice: Pigmentary Disorders Academy; 2005. Disponível em: http://www.pigmentarydisordersacademy.org/guest_editorials_ortonne_skincolor.jsp.

Paek SY, Pandya AG. Disorders of hyperpigmentation In: *Skin of Color.* New York: Springer; 2013:139-60.

Pandya A, Berneburg M, Ortonne JP, Picardo M. Guidelines for clinical trials in melasma. *Pigmentation Disorders Academy. Br J Dermatol.* 2006; 156 Suppl 1: 21-8.

Passeron T, Picardo M. Melasma, um transtorno de fotoenvelhecimento . *Pigment Cell Melanoma Res .* 2018; 31(4): 461-5. doi: 10.1111 / pcmr.12684

Piamphongsant T. Treatment of melasma: a review with personal experience. *Int J Dermatol.* 1998; 3:897-903.

Pillaiyar T, Namasivayam V, Manickam M, Jung SH. Inhibitors of Melanogenesis: An Updated Review. *J Med Chem.* 2018 Sep 13;61(17):7395-7418. doi: 10.1021/acs.jmedchem.7b00967. Epub 2018 May 24. PMID: 29763564.

Pollo CF, Miot LDB, Meneguim S, Miot HA. Development and validation of a multidimensional questionnaire for evaluating quality of life in melasma (HRQ-melasma). *An Bras Dermatol.*, 2018; 93:391-6.

Pollo CF, Miot LDB, Meneguim S, Miot HA. Factors associated with quality of life in facial melasma: a cross-sectional study. *Int J Cosmet Sci.* 2018 May 7. doi: 10.1111/ics.12464. Epub ahead of print. PMID: 29734511.

Ponzio HAS. Contribuição à classificação clínica e histopatológica dos melasmas [dissertação]. Porto Alegre: UFRGS; 1995. p. 157.

Pytel RF, Silva LVN, Nunes AS, Gesztesi JL, Costa A. Estudo in vitro de atividade anti-radicalar por quantificação de peróxidos cutâneos. *An Bras Dermatol.*, 2005; 80(Supl 3):323-8.

Rajanala S, Maymone MBC, Vashi NA. Patogênese do melasma: uma revisão das últimas pesquisas, achados patológicos e terapias investigacionais . *Dermatol online J* . 2019; 25

Ramírez-Oliveros JF, de Abreu L, Tamler C, Vilhena P, de Barros MH. Microneedling with Drug Delivery (Hydroquinone 4% Serum) as an Adjuvant Therapy for Recalcitrant Melasma. *Skinmed.* 2020 Jan 1;18(1):38-40. PMID: 32167455.

Rendon M, Berneburg M, Arellano I, Picardo M. Treatment of melasma. *J Am Acad Dermatol.* 2006; 54:S272-81.

Rostami Mogaddam M, Safavi Ardabili N, Iranparvar Alamdari M, Maleki N, Aghabalaei Danesh M. Evaluation of the serum zinc level in adult patients with melasma: is there a relationship with serum zinc deficiency and melasma? *J Cosmet Dermatol.* 2018;17:417–22.

Sanchez NP, Pathak MA, Sato S, Fitzpatrick TB, Sanchez JL, Mihm MC Jr. Melasma: a clinical, light microscopic, ultrastructural, and immunofluorescence study. *J Am Acad Dermatol.* 1981; 4:698-710.

Sarkar R, Ailawadi P, Garg S. Melasma in men: A review of clinical, etiological, and management issues. *J Clin Aesth Dermatol.*, 2018; 11(2):53.

Sarkar R, Arora P, Garg KV. Cosmeceuticals for hyperpigmentation: What is available? *J Cutan Aesthet Surg* 2013;6:4-11.

Sarkar R, Bansal A, Ailawadi P. Future therapies in melasma: What lies ahead? *Indian J Dermatol Venereol Leprol.* 2020b Jan-Feb;86(1):8-17. doi: 10.4103/ijdv.IJDVL_633_18. Erratum in: *Indian J Dermatol Venereol Leprol.* 2020 Sep-Oct;86(5):608. PMID: 31793496.

Sarkar R, Chugh S, Garg VK. Newer and upcoming therapies for melasma. *Indian J Dermatol Venereol Leprol* 2012;78:417-28.

Sarkar R, Devadasan S, Choubey V, Goswami B. Melatonin and oxidative stress in melasma - an unexplored territory; a prospective study. *Int J Dermatol*. 2020 May;59(5):572-575. doi: 10.1111/ijd.14827. Epub 2020 Mar 5. PMID: 32141063.

Sarkar R, Ghunawat S, Narang I, Verma S, Garg VK, Dua R. Role of broad-spectrum sunscreen alone in the improvement of melasma area severity index (MASI) and Melasma Quality of Life Index in melasma. *J Cosmet Dermatol*. 2019 Aug;18(4):1066-1073. doi: 10.1111/jocd.12911. Epub 2019 Apr 29. PMID: 31033184.

Sarkar R, Gokhale N, Godse K, Ailawadi P, Arya L, Sarma N, *et al*. Medical management of melasma: a review with consensus recommendations by Indian Pigmentary Expert Group. *Indian J Dermatol*. 2017;62:558–577.

Sekarnesia IS, Sitohang IBS, Agustin T, Wisnu W, Hoemardani ASD. A comparison of serum zinc levels in melasma and non-melasma patients: a preliminary study of thyroid dysfunction. *Acta Dermatovenerologica Alpina, Pannonica et Adriatica*. 2020;29:59-62 doi: 10.15570/actaapa.2020.14

Shah SD, Aurangabadkar SJ. Laser Toning in Melasma. *J Cutan Aesthet Surg*. 2019 Apr-Jun;12(2):76-84. doi: 10.4103/JCAS.JCAS_179_18. PMID: 31413475; PMCID: PMC6676813.

Souza RJSAP, Mattedi A, Rezende M, Corrêa MP, Duarte EM. Estimativa do custo do tratamento de câncer de pele tipo melanoma no Estado de São Paulo - Brasil. *An Bras Dermatol.*, 2009; 84 (3):237-43.

Srinivas CR, Lal S, Thirumoorthy M, Sundaram SV, Karthick PS. Aplicação de protetor solar: Nem menos, nem mais. *Indian J Dermatol Venereol Leprol* 2006; 72: 306-7.

Sulem P, Gudbjartsson DF, Stacey SN, Helgason A, Rafnar T, Magnusson KP, *et al*. Genetic determinants of hair, eye and skin pigmentation in Europeans. *Nat Genet*. 2007; 39:1443-52.

Sumitra M, Manikandan P, Gayathri VS, Mahendran P, Suguna L. *Emblica officinalis* exerts wound healing action through upregulation of collagen and extracellular signal-regulated kinases (ERK1/2). *Wound Repair Regen.*, 2009; 17:99-107.

Tamega AA, Miot LD, Bonfietti C, Gige TC, Marques ME, Miot HA. Clinical patterns and epidemiological characteristics of facial melasma in Brazilian women. *J Eur Acad Dermatol Venereol*. 2013; 27:151-6.

Thody AJ, Graham A. Does alpha-MSH have a role in regulating skin pigmentation in humans? *Pigment Cell Res.*, 1998; 1:265-74.

Torok HM. A comprehensive review of the long-term and short-term treatment of melasma with triple combination cream. *Am J Clin Dermatol.* 2006; 7:223-30

Videira IF, Moura DF, Magina S. Mechanisms regulating melanogenesis. *An Bras Dermatol.* 2013; 88:76-83.

Von Atzingen DA, Anjos AR, Mesquita Filho M, Alvarenga VA, Penazzo AE, Muzetti JH, Rezende TS. Repair of surgical wounds in rats using a 10% unripe *Musa sapientum* peel gel. *Ac Cir Bras.*, São Paulo, 2015; 30:586-92.

Von Atzingen DA, Gragnani A, Veiga DF, Abla LEF, Cardoso LLF, Ricardo T, Anjos AR, Ferreira LM. Unripe *Musa sapientum* peel in the healing of surgical wounds in rats. *Ac Cir Bras.*, São Paulo, 2013; 28:33-38.

Wagner JK, Parra EJ, LNorton H, Jovel C, Shriver MD. Skin responses to ultraviolet radiation: effects of constitutive pigmentation, sex, and ancestry. *Pigment Cell Re.* 2002; 15:385-90.

Willis I. Cutaneous heat: a potential environmental factor in the development of melasma. *Cosmet Dermatol.* 2004; 17:387-90.

Wiraguna AAGP, Hari ED, Praharsini IGAA. Correlation Between Glutathione Plasma with Degree Severity of Melasma in Balinese Women. *Clin Cosmet Investig Dermatol.* 2020 Jul 9;13:455-9. doi: 10.2147/CCID.S258834. PMID: 32765038; PMCID: PMC7367920.

Wolf R, Wolf D, Tamir A, Politi Y. Melasma: a mask of stress. *Br J Dermatol.*, 1991;125:192-3.

Yokota T, Nishio H, Kubota Y, Mizoguchi M. The inhibitory effect of glabridin from licorice extracts on melanogenesis and inflammation. *Pigment Cell Res.*, 1998; 11:355-61.

APÊNDICES

Apêndice A - Termo de Consentimento Livre e Esclarecido

TERMO DE CONSENTIMENTO LIVRE E ESCLARECIDO

Dados de identificação

Título do Projeto: Extrato da casca da banana verde para tratamento do melasma.

Pesquisador Responsável: Rafaela Fernanda Oliveira de Vilas Boas

Instituição a que pertence o Pesquisador Responsável: Universidade do Vale do Sapucaí (UNIVÁS)

Orientadora: Prof^ª. Dr^ª. Adriana Rodrigues dos Anjos Mendonça

Coorientadora: Prof^ª. Dr^ª. Jaqueline Joice Muniz

Telefones para contato: (35) 99805-3835

Nome do voluntário: _____

Idade: _____ anos **R.G.:** _____

O presente estudo tem como objetivo desenvolver e avaliar uma fórmula farmacêutica tópica à base de extrato da casca de banana verde para tratamento do melasma. Levando-se em conta o impacto na vida social e na autoestima dos portadores de melasma, o alto custo dos produtos disponíveis no mercado, a aplicabilidade acadêmica e social do estudo, e diante dos resultados satisfatórios na literatura, decidimos por iniciar essa pesquisa e agregar valor econômico, social e satisfação na sociedade.

Suas respostas serão tratadas de forma anônima e confidencial, isto é, em nenhum momento será divulgado o seu nome em qualquer fase do estudo, respeitando assim sua privacidade. Os dados coletados serão utilizados apenas nesta pesquisa e os resultados divulgados em eventos ou revistas científicas. Sua participação é voluntária, isto é, a qualquer momento a senhora pode recusar-se a responder qualquer pergunta ou desistir de participar e retirar seu consentimento, o que garante sua autonomia. A senhora será colocada em um dos três grupos: o primeiro utilizará o protetor solar, o segundo o protetor solar e um creme sem extrato da banana e o terceiro grupo utilizará o protetor solar mais creme contendo o extrato da

casca da banana verde. Os produtos deverão ser aplicados na área do Melasma e em seguida deverá utilizar o protetor solar por toda a face, duas vezes ao dia. A Senhora será avaliada a cada 30 dias, por um período de 90 dias. Além do tratamento, a senhora também responderá a um questionário para avaliação de sua qualidade de vida, antes, durante e após o tratamento. Os riscos da utilização dos produtos são irritabilidade local, coceira, vermelhidão e descamação, e caso isso aconteça o pesquisador deverá ser imediatamente comunicado e o uso dos produtos suspensos.

As despesas necessárias para a realização da pesquisa, tais como fotografias e medicamentos não são de sua responsabilidade e o senhor(a) não receberá qualquer valor em dinheiro pela sua participação.

Este Termo de Consentimento Livre e Esclarecido é um documento que comprova a sua permissão. Será necessária sua assinatura para oficializar o seu consentimento. Ele encontra-se impresso em duas vias, sendo que uma cópia será arquivada pelo(a) pesquisador(a) responsável, e a outra será fornecida para a senhora.

Para possíveis informações e esclarecimentos sobre o estudo, entrar em contato com a secretaria do Comitê de Ética em Pesquisa da Univás pelo telefone (35)3449-9232, no período das 8h às 11h e das 13h às 16h de segunda a sexta-feira.

Os participantes deste projeto podem, em qualquer momento, solicitar sua retirada da pesquisa, independente do motivo alegado.

A autonomia dos participantes do estudo será respeitada pela livre decisão em participar da pesquisa, após o fornecimento das orientações que subsidiarão a sua decisão. Evidencia-se que este estudo seguirá os preceitos estabelecidos pela Resolução nº466/12 do Ministério da Saúde, obtendo autorização do Comitê de Ética da Universidade do Vale do Sapucaí. A Folha de Rosto para a Pesquisa envolvendo Seres Humanos encontra-se devidamente preenchida.

Eu, _____, RG nº _____ declaro ter sido informado e concordo em participar, como voluntário, do projeto de pesquisa acima descrito.

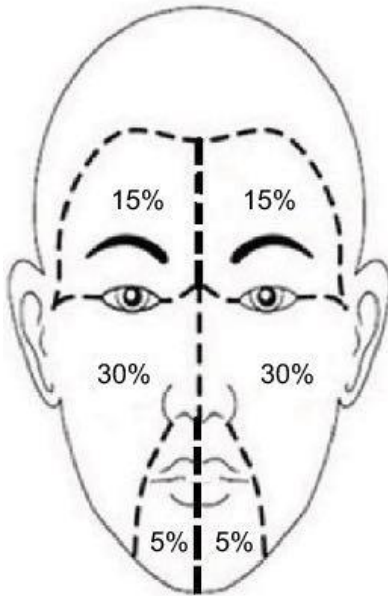
Heliodora, _____ de _____ de _____

Nome e assinatura da paciente

Nome e assinatura do pesquisador

ANEXOS

Anexo A - Instrumento *Melasma Area and Severity Index (MASI)*



Modified MASI scoring

Frontal 15%

Malar 30%

Chin 5%

$$0.15(A)(D+H)+0.3(A)(D+H)+0.05(A)(D+H)$$

Score: range: 0–24

Area	Darkness
0=no involvement;	0=absent;
1=<10;	1=slight;
2=10–29;	2=mild;
3=30–49;	3=marked;
4=50–69;	and
5=70–89; and	and
6=90–100	4=severe

QUADRO 1: Modelo de MelasQoL-BP aplicado no estudo. Para cada pergunta, o paciente responde de 1 a 7 de acordo com o impacto na qualidade de sua vida

Resposta:

- 1 - Nem um pouco incomodado
- 2 - Não incomodado na maioria das vezes
- 3 - Não incomodado algumas vezes
- 4 - Neutro
- 5 - Incomodado algumas vezes
- 6 - Incomodado na maioria das vezes
- 7 - Incomodado todo o tempo

Considerando a sua doença, melasma, como você se sente em relação a:

- 1 - Aparência da sua pele
- 2 - Frustração pela condição de sua pele
- 3 - Constrangimentos pela condição de sua pele
- 4 - Sentindo-se depressivo pela condição de sua pele
- 5 - Os efeitos da condição da sua pele sobre o seu relacionamento com as pessoas (por ex: interações com a família, amigos, relacionamentos íntimos...)
- 6 - Os efeitos da condição de sua pele sobre o seu desejo de estar com as pessoas
- 7 - A condição da sua pele dificulta a demonstração de afeto
- 8 - As manchas da pele fazem você não se sentir atraente para os outros
- 9 - As manchas da pele fazem você se sentir menos importante ou produtivo
- 10 - As manchas da pele afetam o seu senso de liberdade
- TOTAL

Anexo C - Parecer consubstanciado do CEP

FACULDADE DE CIÊNCIAS
MÉDICAS DR. JOSÉ ANTÔNIO
GARCIA COUTINHO - FACIMPA



PARECER CONSUBSTANCIADO DO CEP

DADOS DO PROJETO DE PESQUISA

Título da Pesquisa: EXTRATO DA CASCA DA BANANA VERDE PARA TRATAMENTO DO MELASMA

Pesquisador: Adriana Rodrigues dos Anjos Mendonça

Área Temática:

Versão: 2

CAAE: 33049620.5.0000.5102

Instituição Proponente: FUNDAÇÃO DE ENSINO SUPERIOR DO VALE DO SAPUCAI

Patrocinador Principal: Financiamento Próprio

DADOS DO PARECER

Número do Parecer: 4.161.746

Apresentação do Projeto:

Melasma é doença crônica recidivante, refratária a tratamentos existentes. O diagnóstico culmina em grande impacto emocional no paciente, relatando-se casos de suicídio devido à insatisfação com aparência. Opção de tratamento é aplicação de medicamentos tópicos como fitoterápicos e plantas medicinais, devido à ação antioxidante não enzimática e assim substâncias potencialmente inibidoras da tirosinase, enzima responsável por defeitos da pigmentação da pele. Diversos extratos vegetais possuem propriedades clareadoras, tais como Belides, Licorice e Emblica. Ensaio comprovam capacidade antioxidante da casca da banana verde *Musa sapientum*, os compostos fenólicos e flavonóides que constituem essa casca possuem atividade de eliminação de radicais livres, sendo assim seus extratos podem ser úteis para combater doenças mediadas por tais radicais.

Objetivo da Pesquisa:

Desenvolver e avaliar uma fórmula farmacêutica tópica à base de extrato da casca de banana verde para tratamento do melasma

Avaliação dos Riscos e Benefícios:

Os riscos da utilização dos produtos são alergia, irritabilidade local, coceira, vermelhidão e descamação, e caso isso aconteça o pesquisador deverá ser imediatamente comunicado e o uso dos produtos suspensos. Medicamentos, tais como dexametasona e hidratante à base de glicerina poderão ser prescritos caso a avaliação do processo alérgico seja confirmada.

Endereço: Avenida Prefeito Tuany Toledo, 470

Bairro: Campus Fátima I

CEP: 37.554-210

UF: MG

Município: POUSO ALEGRE

Telefone: (35)3449-9248

E-mail: pesquisa@univas.edu.br

Continuação do Parecer: 4.161.746

Benefícios: Ter acesso ao tratamento com Especialista. Controle do Melasma. Desenvolvimento de novo produto para tratamento do Melasma.

Comentários e Considerações sobre a Pesquisa:

Pesquisa de relevância social e acadêmica.

Considerações sobre os Termos de apresentação obrigatória:

Todos os termos de apresentação obrigatória estão presentes

Recomendações:

Divulgar os resultados do estudo à comunidade escolar onde o mesmo foi realizado e à comunidade acadêmica, possibilitando a continuidade de estudos sobre o tema.

Conclusões ou Pendências e Lista de Inadequações:

O presente projeto atende aos dispositivos da resolução 466/2012 e pode ser aprovado.

Considerações Finais a critério do CEP:

Ao término do estudo apresentar relatório ao CEP.

Este parecer foi elaborado baseado nos documentos abaixo relacionados:

Tipo Documento	Arquivo	Postagem	Autor	Situação
Informações Básicas do Projeto	PB_INFORMAÇÕES_BÁSICAS_DO_PROJETO_1549291.pdf	21/06/2020 11:37:42		Aceito
TCLE / Termos de Assentimento / Justificativa de Ausência	TCLE.doc	21/06/2020 11:37:10	Adriana Rodrigues dos Anjos Mendonça	Aceito
Projeto Detalhado / Brochura Investigador	Projeto.docx	21/06/2020 11:36:53	Adriana Rodrigues dos Anjos Mendonça	Aceito
Folha de Rosto	folhaDeRosto.pdf	01/06/2020 14:07:05	Adriana Rodrigues dos Anjos Mendonça	Aceito
Declaração de Instituição e Infraestrutura	autorizacao_helidora.jpg	02/05/2020 15:44:49	Adriana Rodrigues dos Anjos Mendonça	Aceito

Situação do Parecer:

Aprovado

Necessita Apreciação da CONEP:

Endereço: Avenida Prefeito Tuany Toledo, 470

Bairro: Campus Fátima I

CEP: 37.554-210

UF: MG

Município: POUSO ALEGRE

Telefone: (35)3449-9248

E-mail: pesquisa@univas.edu.br

FACULDADE DE CIÊNCIAS
MÉDICAS DR. JOSÉ ANTÔNIO
GARCIA COUTINHO - FACIMPA



Continuação do Parecer: 4.161.746

Não

POUSO ALEGRE, 18 de Julho de 2020

Assinado por:
Silvia Mara Tasso
(Coordenador(a))

Endereço: Avenida Prefeito Tuany Toledo, 470

Bairro: Campus Fátima I

CEP: 37.554-210

UF: MG

Município: POUSO ALEGRE

Telefone: (35)3449-9248

E-mail: pesquisa@univas.edu.br

Anexo D - Registro no Clinical Trials

ClinicalTrials.gov PRS
Protocol Registration and Results System

ClinicalTrials.gov Protocol Registration and Results System (PRS) Receipt
Release Date: August 28, 2021

ClinicalTrials.gov ID: **NCT05031689**

Study Identification

Unique Protocol ID: Melasma
Brief Title: Green Banana Peel Extract for Melasma Treatment
Official Title: Green Banana Peel Extract for Melasma Treatment
Secondary IDs:

Study Status

Record Verification: August 2021
Overall Status: Completed
Study Start: June 30, 2021 [Actual]
Primary Completion: July 30, 2021 [Actual]
Study Completion: August 10, 2021 [Actual]

Sponsor/Collaborators

Sponsor: Universidade do Vale do Sapucaí
Responsible Party: Principal Investigator
Investigator: Adriana Rodrigues dos Anjos Mendonça [drianjos]
Official Title: Principal Investigator
Affiliation: Universidade do Vale do Sapucaí
Collaborators:

Oversight

U.S. FDA-regulated Drug: No
U.S. FDA-regulated Device: No
U.S. FDA IND/IDE: No
Human Subjects Review: Board Status: Approved
Approval Number: 4.161.746
Board Name: Research Ethics Committee of the Vale do Sapucaí University
Board Affiliation: Vale do Sapucaí University
Phone: (55 35) 3449-9248
Email: cep@univas.edu.br
Address:

Pref. Tuany Toledo Avenue, 470 - Zip code 37554-210 - Pouso Alegre City,
Minas Gerais State, Brazil

Data Monitoring: Yes
FDA Regulated Intervention: No

Study Description

Brief Summary: To develop and evaluate a pharmaceutical formula based on green banana peel extract for the treatment of melasma.

Detailed Description: Objective: to develop and evaluate a pharmaceutical formula based on green banana peel extract for the treatment of melasma. Methods: it will be a clinical, interventional, longitudinal study, random sampling, Sample will have 60 patients divided into two groups. In the Control Group, SPF 30 sunscreen plus pharmaceutical formulation without green banana peel extract will be used, and in the Study Group, in addition to SPF 30 sunscreen, pharmaceutical formulation containing green banana peel extract will be used. Patients will undergo treatment for 90 days, evaluated every 30 days through clinical evaluation and MELASQoL.

Conditions

Conditions: Melasma
Keywords: Melasma
banana
skin
sunscreen

Study Design

Study Type: Interventional
Primary Purpose: Treatment
Study Phase: Phase 1
Interventional Study Model: Parallel Assignment
Number of Arms: 2
Masking: Triple (Participant, Investigator, Outcomes Assessor)
Allocation: Randomized
Enrollment: 74 [Actual]

Arms and Interventions

Arms	Assigned Interventions
Placebo Comparator: SPF 30 and Placebo Control Group will use SPF 30 sunscreen plus pharmaceutical formulation without green banana peel extract	Biological/Vaccine: SPF 30 sunscreen plus pharmaceutical formulation without green banana peel extract Control Group will use SPF 30 sunscreen plus pharmaceutical formulation without green banana peel extract
Active Comparator: SPF 30 and pharmaceutical formulation with green banana peel In Study Group, in addition to the SPF 30 sunscreen, a pharmaceutical formulation containing the extract of the green banana peel will be used.	Biological/Vaccine: SPF 30 sunscreen and pharmaceutical formulation containing green banana peel extract

Arms	Assigned Interventions
	Study Group In addition to the SPF 30 sunscreen, a pharmaceutical formulation containing green banana peel extract will be used.

Outcome Measures

Primary Outcome Measure:

1. Clinical analysis of Melasma
Analysis of the skin affected by Melasma will be performed with Melasma Area Severity Index (MASI), the most commonly used outcome measure for melasma.
[Time Frame: 3 months]
2. Quality of life analysis
Analysis of the quality of life of Melasma patients during the study will be performed using the MELASQoL Instrument. It is a useful tool in assessing quality of life in patients with melasma.
[Time Frame: 3 months]

Eligibility

Minimum Age: 18 Years

Maximum Age: 60 Years

Sex: Female

Gender Based:

Accepts Healthy Volunteers: No

Criteria: Inclusion Criteria:

- Female patients with melasma.
- Patients aged 18 years or over and 60 years or less.
- Patients who agree to participate in the study. -

Exclusion Criteria:

- Patients who have other types of facial hyperchromia.
- Patients who give up, for any reason, to continue treatment.
- Patients who have any type of allergic reaction to the product.

Contacts/Locations

Central Contact Person: Adriana R dos Anjos Mendonça, PhD
Telephone: 5535992080089
Email: drijar@hotmail.com

Central Contact Backup:

Study Officials: Adriana R dos Anjos Mendonça, PhD
Study Principal Investigator
Vale do Sapucaí University

Locations: **Brazil**

Vale do Sapucaí University
Pouso Alegre, Minas Gerais, Brazil, 37550-000
Contact: Adriana R dos Anjos Mendonça, PhD drijar@hotmail.com

- Page 3 of 4 -

IPDSharing

Plan to Share IPD:

References

Citations:

Links:

Available IPD/Information:

Anexo E - Randomização

30/04/2021

A RANDOM PERMUTATION
from
<http://www.randomization.com>

49
44
3
15
56
13
36
62
47
45
46
52
30
20
48
7
73
64
41
37
42
23
1
28
16
38
51
72
18
40
50
39
71
19
53
8
33
14
63
27
43
22
6
69
10
65

5
68
21
25
9
55
34
4
29
57
12
17
32
58
26
31
66
74
24
59
67
60
35
61
70
2
11
54

To reproduce this permutation, use the seed 18348
Random permutation generated on 30/04/2021 17:33:18

NORMAS ADOTADAS

Manual de Normalização de Trabalhos Acadêmicos da ABNT, Associação Brasileira de Normas Técnicas 2014.

Normas para elaboração de Trabalho Final do Mestrado Profissional em Ciências Aplicadas à Saúde da Universidade do Vale do Sapucaí. Pouso Alegre- MG. Disponível no endereço eletrônico: http://www.univas.edu.br/mpcas/docs/normas_format.pdf

Descritores em Ciências da Saúde: DeCS [Internet]. ed. 2017. São Paulo (SP): BIREME / OPAS / OMS. 2018.